



HAUTE AUTORITÉ DE SANTÉ

INDICATIONS DES RADIOGRAPHIES DU BASSIN ET DU THORAX EN CAS DE TRAUMATISMES

AVIS SUR LES ACTES

RADIOGRAPHIE DU BASSIN SELON 1, 2 OU 3 INCIDENCES

Classement CCAM : 14.01.02 – codes : NAQK007, NAQK015 et NAQK023

RADIOGRAPHIE DU THORAX

Classement CCAM : 06.01.03 – code : ZBQK002

SEPTEMBRE 2009

Service évaluation des actes professionnels

Ce document est téléchargeable sur
www.has-sante.fr

Haute Autorité de Santé
Service communication
2 avenue du Stade de France – 93218 Saint-Denis La Plaine CEDEX
Tél. : + 33 (0)1 55 93 70 00 – Fax + 33 (0)1 55 93 74 00

Ce document a été validé par le Collège de la Haute Autorité de Santé en **septembre 2009**.

© Haute Autorité de Santé – **2009**.

L'ÉQUIPE

Ce document a été réalisé par M. le Dr Cédric CARBONNEIL, docteur ès sciences, chef de projet au Service évaluation des actes professionnels.

Le travail de secrétariat a été réalisé par Mme Louise TUIL.

.....
Pour tout contact au sujet de ce document :

Tél. : 01 55 93 71 12

Fax : 01 55 93 74 35

E-mail : contact.seap@has-sante.fr

Service évaluation des actes professionnels

Chef de service, Dr Sun Hae LEE-ROBIN

Adjoint au chef de service, Dr Denis Jean DAVID, docteur ès sciences

TABLE DES MATIÈRES

L'ÉQUIPE	3
PRÉAMBULE	5
TEXTE COURT DU RAPPORT D'ÉVALUATION TECHNOLOGIQUE : « INDICATIONS DES RADIOGRAPHIES DU BASSIN ET DU THORAX EN CAS DE TRAUMATISMES »	6
AVIS DE LA HAUTE AUTORITÉ DE SANTÉ.....	16

PRÉAMBULE

Dans le cadre de sa mission d'évaluation des actes professionnels, en vue de leur inscription à la liste prévue à l'article L. 162-1-7 du Code de la sécurité sociale (CSS), c'est-à-dire à la liste des actes pris en charge par l'Assurance maladie, la Haute Autorité de Santé (HAS) doit préciser leurs indications, leurs « non-indications » et leur place dans la stratégie diagnostique, puis rend un avis conformément à l'article R. 162-52-1 du CSS. L'avis de la HAS est notamment transmis à l'Union nationale des caisses d'assurance maladie (UNCAM) qui prend la décision de modifier ou non les conditions d'inscription les actes.

Ce document contient les avis de la HAS relatifs aux indications, « non-indications » et à la place dans la stratégie diagnostique en présence de traumatismes des actes suivants :

- « radiographie du bassin selon 1 incidence » (code : NAQK007) ;
- « radiographie du bassin selon 2 incidences » (code : NAQK015) ;
- « radiographie du bassin selon 3 incidences » (code : NAQK023A) ;
- « radiographie du thorax » (code : ZBQK002).

Ces avis s'appuient sur l'argumentaire et les conclusions du rapport d'évaluation technologique « Indications et « non-indications » des radiographies du bassin et du thorax en cas de traumatismes » (septembre 2009) de la HAS, dont le texte court figure ci-après. Ce rapport est disponible sur le site de la HAS.

Les indications des radiographies du bassin et du thorax hors traumatismes ont fait l'objet de deux rapports d'évaluation également disponibles sur le site de la HAS :

- « Principales indications et « non-indications » de la radiographie du thorax » ;
- « Principales indications de la radiographie du bassin ».

TEXTE COURT DU RAPPORT D'ÉVALUATION TECHNOLOGIQUE : « INDICATIONS DES RADIOGRAPHIES DU BASSIN ET DU THORAX EN CAS DE TRAUMATISMES »

INTRODUCTION

L'Union nationale des caisses d'assurance maladie (UNCAM) a demandé à la HAS de préciser les indications, les « non-indications » et la place dans la stratégie diagnostique des radiographies du bassin et du thorax, afin de disposer de référentiels validés et actualisés permettant de favoriser la connaissance des indications et des « non-indications » médicalement justifiées de ces radiographies par les professionnels de santé et le public.

CONTEXTE

Les radiographies (Rx) du bassin et du thorax (RT) sont utilisées dans le diagnostic de nombreuses pathologies ayant une localisation initiale ou des répercussions au niveau de la ceinture pelvienne et du thorax.

En traumatologie, ces radiographies sont couramment utilisées comme examens de débrouillage, notamment en cas de traumatismes pelviens et thoraciques, qu'ils soient sévères ou non.

Les techniques alternatives et complémentaires sont principalement d'autres Rx conventionnelles, la tomodensitométrie (TDM) ou l'échographie avec notamment l'échographie FAST (*Focused Abdominal Sonography for Trauma*).

METHODE D'ÉVALUATION

La méthode utilisée par la HAS dans le cadre de cette évaluation est fondée sur l'analyse critique de l'ensemble recommandations d'intérêt à l'aide de la méthode AGREE¹ et la position de professionnels (n=30) réunis dans des groupes de travail et de lecture. Enfin, afin de coordonner et de valider l'ensemble des consultations des professionnels, les organismes professionnels² ont été sollicités.

A l'issue de cette procédure, la HAS a défini les indications, « non-indications » des Rx du bassin et du thorax en se basant sur tous ces éléments et en tenant compte des niveaux d'accord et des divergences entre ces différentes sources.

La méthode d'évaluation détaillée est décrite dans le rapport d'évaluation « Indications des radiographies du bassin et du thorax en présence de traumatismes ».

ÉVALUATION

Traumatisme sévère non pénétrant

Un traumatisme sévère est caractérisé en fonction des 5 éléments suivants :

- **Variables physiologiques** (GCS < 13 ou PAS < 90 mmHg ou SpO₂ < 90 %) ;
- **Mécanismes du traumatisme** (cinétique violente : éjection du véhicule, chute > 6 m, blast...)
- **Lésions anatomiques** (amputation, brûlure sévère, inhalation de fumée associée, suspicion d'atteinte médullaire, volet thoracique...)

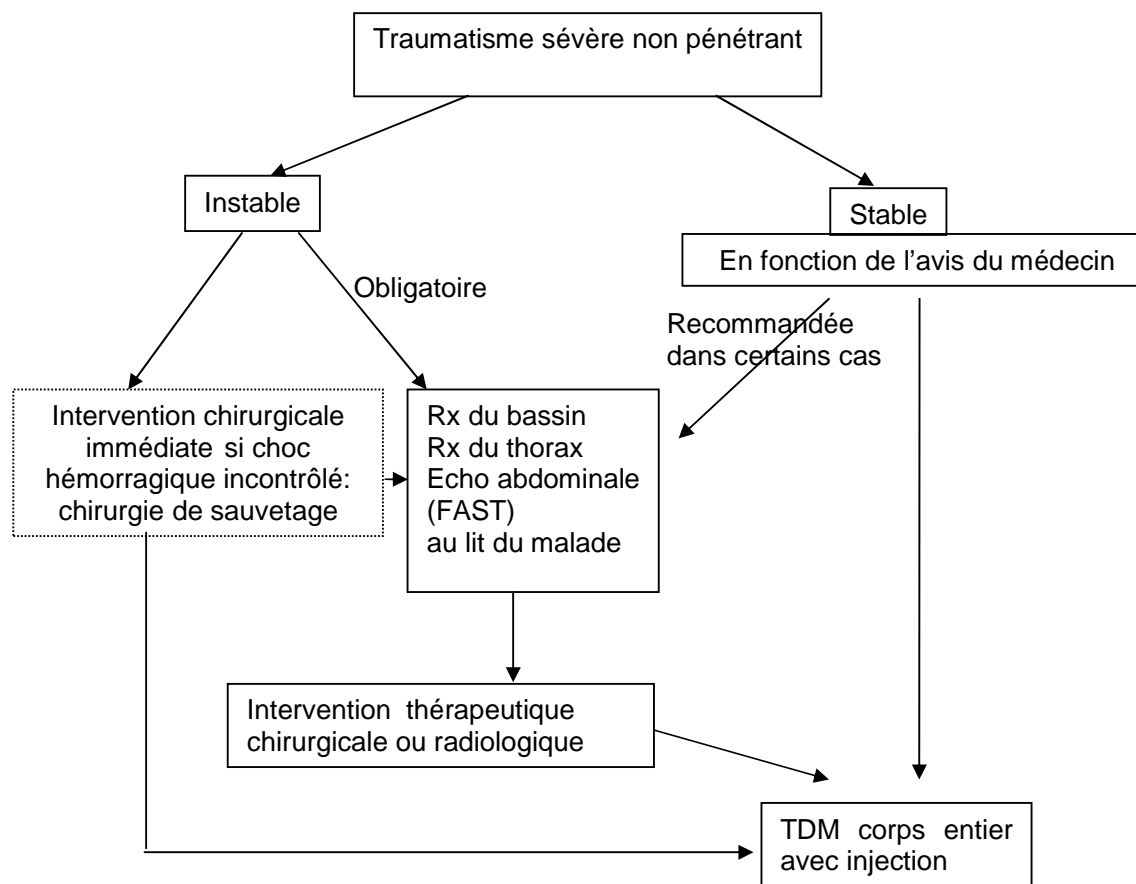
¹ *Appraisal of Guidelines for REsearch and Evaluation*

² Ont été consultées la société française de radiologie (SFR) et sa société fille, la société d'imagerie musculo-squelettique (SIMS), la société française de chirurgie orthopédique et traumatologique (SOFOT), la société francophone de médecine d'urgence (SFMU) et la société de française d'anesthésie-réanimation (SFAR).

- **Réanimation pré-hospitalière** (ventilation assistée, remplissage > 1000 ml de colloïdes, catécholamines, pantalon antichoc gonflé) ;
- **Caractéristiques du patient** (âge > 65 ans, insuffisance cardiaque ou respiratoire, grossesse au 2nd et 3^{ème} trimestres...).

Au total, d'après l'analyse critique de la littérature et les positions du GT, du GL et des organismes professionnels la HAS considère que le recours à l'imagerie en présence de traumatismes sévères non pénétrants doit suivre la procédure suivante (*figure 1*).

Figure 1 : Procédure de prise en charge d'imagerie en cas de traumatismes sévères fermés.



La HAS considère que la triade d'imagerie RT/ échographie abdominale (FAST) / Rx du bassin (incidence de face) est indiquée dans les traumatismes sévères non pénétrants (*tableau 1*).

La TDM corps entier sera préférentiellement réalisée en première intention chez les patients stables en fonction de l'avis du médecin.

Dans tous les cas, un bilan lésionnel par TDM corps entier devra être réalisé dès que l'état du patient le permettra (stabilité hémodynamique notamment).

Par ailleurs, tout **traumatisme vertébro-médullaire dorsolombaire doit être pris en charge comme un traumatisme sévère**.

Tableau 1. Indications et « non-indications » des Rx du bassin et du thorax en cas de traumatisme sévère non pénétrant.

Situation clinique	Recommandation proposée					Technique d'imagerie alternative recommandée en 1 ^{ère} intention				
	littérature [grade]	groupe de travail	groupe de lecture [cotation]	Organismes professionnels	HAS	littérature [grade]	groupe de travail	groupe de lecture	Organismes professionnels	HAS
Traumatisme sévère (patient instable)	Triade d'imagerie (RT / Rx du bassin* / échographie FAST) † [B]	Triade d'imagerie (RT / Rx du bassin* / échographie FAST) †	Triade d'imagerie (RT / Rx du bassin* / échographie FAST) † [9]	Triade d'imagerie (RT / Rx du bassin* / échographie FAST) †	Triade d'imagerie (RT / Rx du bassin* / échographie FAST) †	Aucune [B]	Aucune	Aucune	Aucune	Aucune
Traumatisme sévère (patient stable)	TDM corps entier [B]	TDM corps entier	TDM corps entier [9]	TDM corps entier‡	TDM corps entier‡	Triade d'imagerie (RT / Rx du bassin* / échographie FAST) ‡ [B]	Triade d'imagerie (RT / Rx du bassin* / échographie FAST) ‡	Triade d'imagerie (RT / Rx du bassin* / échographie FAST) ‡	Triade d'imagerie (RT / Rx du bassin* / échographie FAST) ‡	Triade d'imagerie (RT / Rx du bassin* / échographie FAST) ‡

* : incidence de face ; † : sauf en cas de choc hémorragique incontrôlé où le patient sera directement admis au bloc opératoire pour une chirurgie de sauvetage ; ‡ : en fonction de l'avis du médecin, la TDM ou la triade d'imagerie seront alternativement réalisées en 1^{ère} intention.

Traumatismes non sévères de la ceinture pelvienne

Cas général

D'après les positions du GT, du GL et des organismes professionnels, la HAS considère que la **Rx du bassin (incidence de face) est indiquée dans des cas particuliers** (*Tableau 2 et figure 2*) :

- en présence de signes cliniques spécifiques (par exemple, trouble de la marche, incapacité à se lever, incapacité à décoller le talon du lit..) ;
- en présence d'une douleur isolée persistante à long terme malgré l'absence de signes cliniques spécifiques.

En fonction du diagnostic posé par l'examen clinique et la Rx du bassin, des incidences complémentaires de la Rx du bassin et/ou de la hanche peuvent être nécessaires en 2^{nde} intention.

Une TDM peut alternativement être réalisée en 2^{nde} intention si :

- la Rx du bassin paraît normale malgré une forte suspicion clinique de fracture
- la Rx du bassin a permis de poser le diagnostic d'une fracture complexe nécessitant une TDM (imagerie plus complète).

Enfin, en présence d'une douleur post-traumatique persistante à long terme sans signe clinique spécifique ni lésions identifiées à la Rx, des examens complémentaires (IRM, TDM, scintigraphie osseuse, selon le contexte) pourront être réalisés.

Cas particulier : chute suivie d'une incapacité à se relever (fracture du col du fémur)

D'après l'analyse critique de la littérature et les positions du GT et du GL, la HAS considère que la **Rx du bassin de face est indiquée** en cas de suspicion de fracture du col fémoral.

Des clichés complémentaires centrés sur la hanche selon l'incidence de profil chirurgical d'Arcelin (ou éventuellement celle de Ducroquet si le patient ne peut mobiliser sa hanche) peuvent être réalisés extemporanément ou en 2^{ème} intention en fonction de l'examen clinique.

Une TDM peut alternativement être réalisée.

Cas particulier : traumatisme du sacrum

D'après l'analyse critique de la littérature et les positions du GT et du GL, la HAS considère que la **Rx du bassin de face est indiquée** en cas de traumatisme non sévère du sacrum (*Tableau 2*).

Des clichés complémentaires centrés sur le sacrum, de face et de profil seront réalisés.

Une TDM peut alternativement être réalisée, compte tenu de la difficulté d'identification des disjonctions sacro-iliaques en Rx.

Cas particulier : traumatisme du coccyx

D'après l'analyse critique de la littérature et les positions du GT, du GL et des organismes professionnels, la HAS considère que la **Rx du bassin n'est pas indiquée en cas de traumatisme du coccyx** (*Tableau 2*).

NB : en cas de fracture du coccyx non traumatique, la radiographie du bassin est indiquée selon les incidences de face et de profil sacro coccygien. Une scintigraphie osseuse ou une TDM peuvent alternativement être réalisées.

Cas particulier : traumatisme des parties molles pelviennes avec suspicion de corps étranger

D'après l'analyse critique de la littérature et les positions du GT, du GL et des organismes professionnels, la HAS considère que la **Rx du bassin est indiquée** en cas de traumatisme des parties molles avec suspicion de corps étranger radio-opaque (*Tableau 2*).

Une échographie peut être réalisée en cas de corps étranger radio-transparent.

Figure 2 : Prise en charge d'imagerie en cas de traumatisme non sévère de la ceinture pelvienne.

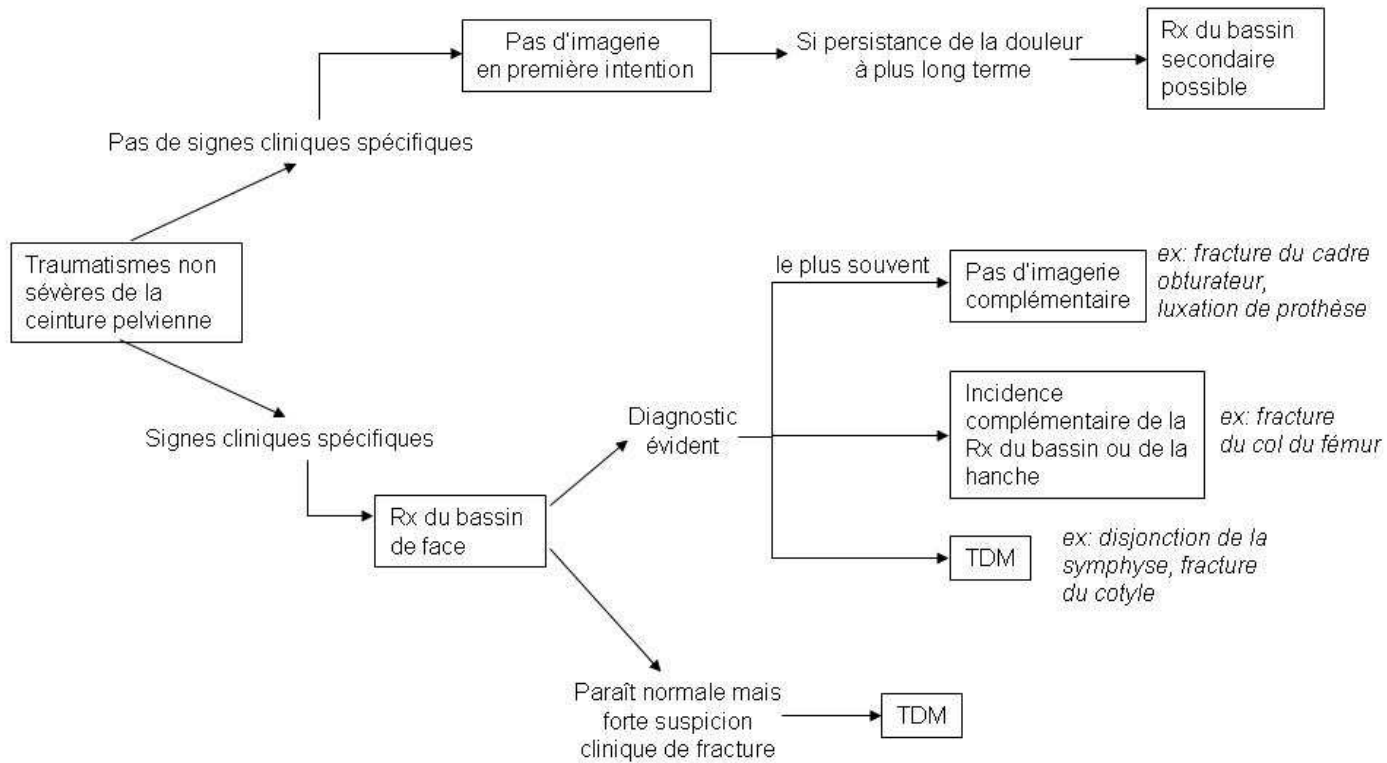


Tableau 2. Indications et « non-indications » de la radiographie du bassin en cas de traumatisme non sévère de la ceinture pelvienne.

Situation clinique	Recommandation proposée					Technique d'imagerie alternative recommandée en 1 ^{ère} intention				
	littérature [grade]	groupe de travail	groupe de lecture [cotation]	Organismes professionnels	HAS	littérature [grade]	groupe de travail	groupe de lecture	Organismes professionnels	HAS
Traumatisme non sévère de la ceinture pelvienne (cas général)	N.D	Indiquée	Indiquée dans des cas particuliers*	Indiquée dans des cas particuliers*	Indiquée dans des cas particuliers*	Aucune† [B]	Aucune†	Aucune†	Aucune†	Aucune†
Cas particulier : chute suivie d'une incapacité à se relever (fracture du col du fémur)	Indiquée (incidence de face et de profil) [C]	Indiquée (incidence de face)	Indiquée [9] (incidence de face)	Indiquée (incidence de face)	Indiquée (incidence de face)	Aucune	En association avec Rx de la hanche de face et de faux profil de Lequesne	En association avec Rx de la hanche selon le profil d'Arcelin	Aucune	Aucune Si nécessaire, en association avec Rx de la hanche selon le profil d'Arcelin‡
Cas particulier : traumatisme non sévère du sacrum	Indiquée (incidence de face) [D]	Indiquée (incidences de face et centrées sur sacrum de face et de profil)	Indiqué [8]	N.D	Indiquée (incidences de face et centrées sur sacrum de face et de profil)	Aucune	Aucune	TDM	N.D	TDM
Cas particulier : traumatisme du coccyx	Indiquée dans des cas particuliers§ [B]	Indiquée dans des cas particuliers§	Indiquée dans des cas particuliers§ [5]	Non indiquée§	Non indiquée§	Aucune	Aucune	Aucune	Aucune	Aucune
Cas particulier : traumatisme des parties molles pelviennes avec suspicion de corps étranger	Indiquée [B]	Indiquée	Indiquée [7 (incidence de face et de profil)]	Indiquée	Indiquée (incidence de face et de profil)	Echographie [B]	Echographie	Echographie	Echographie	Echographie

* : en fonction des signes d'appels cliniques ; † : en fonction des éléments cliniques et des résultats de la Rx du bassin, d'autres incidences complémentaires du bassin ou de la hanche ou une TDM pourront être réalisées en 2^{ème} intention ; ‡ : en fonction des éléments cliniques la Rx de hanche pourra être réalisée extemporanément ou en 2^{ème} intention à la Rx du bassin de face ; § : La Rx du bassin est indiquée uniquement en cas de fracture par insuffisance osseuse, lésion considérée comme non traumatique par les organismes professionnels et la HAS ; || : afin de visualiser le corps étranger radio-opaque (par Rx) ou radio-transparent (par échographie).

Traumatisme de la ceinture pelvienne en per et post opératoire

Guidage peropératoire

D'après les positions du GT, du GL et des organismes professionnels, la HAS considère que la **Rx du bassin est indiquée dans des cas particuliers** lors du guidage per opératoire des patients présentant un traumatisme de la ceinture pelvienne.

Si une TDM a été préalablement réalisée lors du bilan lésionnel (traumatismes sévères notamment), l'utilisation des reconstructions multi-planaires adaptées à la lésion fracturaire (ou éventuellement leurs données natives) fournies par **la TDM diagnostique est préférentiellement indiquée, si les conditions locales le permettent** (formation des praticiens, présence du radiologue, équipement des blocs opératoires...). Cela permet d'éviter de réaliser des clichés radiographiques inutiles grâce aux informations fournies par la TDM initiale.

Si les conditions locales ne permettent pas l'utilisation des données de la TDM au bloc opératoire ou si aucune TDM n'a été préalablement réalisée (notamment les traumatismes non sévères nécessitant une intervention chirurgicale), **des Rx du bassin complémentaires de celles réalisées pour le diagnostic (avec des incidences différentes) pourront être réalisées** afin de guider le choix de l'intervention chirurgicale.

La HAS, en accord avec les propositions des organismes professionnels, souligne la nécessité de la création rapide d'un groupe de travail mixte radiologues/ chirurgiens orthopédistes visant à définir les reconstructions multi-planaires utiles et nécessaires au chirurgien orthopédiste pour un guidage per-opératoire approprié.

Suivi post opératoire

D'après les positions du GT, du GL et des organismes professionnels, la HAS considère que la **Rx du bassin est indiquée** lors du suivi post opératoire des patients présentant un traumatisme pelvien. L'incidence de face est suffisante (*Tableau 3*).

Tableau 3. Indications et « non-indications » de la radiographie du bassin lors du suivi de traumatisme de la ceinture pelvienne.

Situation clinique	Recommandation proposée					Technique d'imagerie alternative recommandée en 1 ^{ère} intention				
	littérature [grade]	groupe de travail	groupe de lecture [cotation]	Organismes professionnels	HAS	littérature [grade]	groupe de travail	groupe de lecture	Organismes professionnels	HAS
Guidage per opératoire des traumatismes pelviens	N.D	Indiquée (incidences spécifiques ex : Rx du bassin centré sur sacrum selon les incidences <i>Inlet</i> et <i>Outlet</i>)	Indiquée [9] (incidences spécifiques ex : Rx du bassin centré sur sacrum selon les incidences <i>Inlet</i> et <i>Outlet</i>)	Indiquée (incidences spécifiques ex : Rx du bassin centré sur sacrum selon les incidences <i>Inlet</i> et <i>Outlet</i>)	Indiquée dans des cas particuliers* incidences spécifiques (ex : Rx du bassin centrée sur sacrum selon les incidences <i>Inlet</i> et <i>Outlet</i>)	N.D	Aucune	TDM	TDM	TDM
Suivi post opératoire des traumatismes pelviens	N.D	Indiquée (incidence de face)	Indiquée [8] (incidence de face)	Indiquée (incidence de face)	Indiquée (incidence de face)	N.D	Aucune	Aucune	Aucune	Aucune

* : la HAS a considéré que la Rx du bassin est indiquée uniquement si les conditions locales (formation des praticiens, présence du radiologue, équipements des blocs opératoires...) ne permettent pas l'utilisation au bloc opératoire des reconstructions multi-planaires adaptées ou des données natives de la TDM diagnostique ou si aucune TDM n'a été préalablement réalisée lors du diagnostic (notamment les traumatismes non sévères nécessitant une intervention chirurgicale). Des Rx du bassin complémentaires de celles réalisées pour le diagnostic (donc incidences différentes) pourront être réalisées afin de guider le choix de l'intervention chirurgicale.

Traumatisme thoracique non sévère

Tableau 4. Indications et « non-indications » de la RT en cas de traumatisme thoracique non sévère

Situation clinique	Recommandation proposée				Technique d'imagerie alternative recommandée en 1 ^{ère} intention			
	littérature [grade]	groupe de lecture [cotation]	Organismes professionnels	HAS	littérature [grade]	groupe de lecture	Organismes professionnels	HAS
Traumatisme modéré du thorax	Indiquée [B]	Indiquée [9]	Indiquée	Indiquée dans des cas particuliers*	Aucune	TDM thoracique	TDM thoracique*	TDM thoracique*
Traumatisme mineur du thorax avec douleur thoracique persistante	Indiquée dans des cas particuliers† [C]	Indiquée [7]	Indiquée dans des cas particuliers†	Indiquée dans des cas particuliers†	Aucune	Aucune	Aucune	Aucune
Fracture isolée du sternum	indiquée [B]	Indiquée [9]	Indiquée	Indiquée	Aucune	En association avec une Rx du sternum‡	En association avec une Rx du sternum‡	En association avec une Rx du sternum‡

* en fonction des signes cliniques d'appel ; † : en cas de suspicion d'épanchement pleural ; ‡ : Le diagnostic de fracture du sternum est posé par la Rx sternale, la RT étant réalisée afin de contrôler l'intégrité des structures thoraciques internes (recherche de complications, épanchement..).

AVIS DE LA HAUTE AUTORITÉ DE SANTÉ

Libellé transmis pour évaluation : Radiographie du bassin selon 1 incidence.

Classement CCAM : 14.01.02 *Code :* NAQK015

Date de l'avis : 30 septembre 2009

Principales indications de la radiographie du bassin 1 incidences en traumatologie.

La radiographie du bassin 1 incidence est indiquée en cas de :

- Traumatisme sévère : radiographie du bassin de face (F) en association à la radiographie du thorax et à l'échographie abdominale. Chez certains patients stables et en fonction de l'avis du médecin, cette triade d'imagerie peut être substituée par la TDM corps entier en première intention ;
- Cas particulier de traumatisme pelvien non sévère : chute suivie d'une incapacité à se relever (suspicion de fracture du col du fémur) : la radiographie du bassin (F) est indiquée en association à une radio de l'articulation coxo-fémorale (F + P chirurgical d'Arcelin).
- Suivi post opératoire des traumatismes pelviens : la radiographie du bassin (F) est indiquée. Il n'y a pas de technique alternative d'imagerie.

La radiographie du bassin 1 incidence est indiquée dans les cas particuliers de :

- Traumatisme non sévère de la ceinture pelvienne en fonction des signes d'appel cliniques. Il n'y a pas de technique alternative d'imagerie ;
- Guidage per-opératoire de patients avec traumatisme pelvien. Une TDM peut également être réalisée.

La radiographie du bassin 1 incidence n'est pas indiquée en cas de :

- Traumatisme du coccyx. Aucune imagerie n'est indiquée.

AVIS DE LA HAUTE AUTORITÉ DE SANTÉ

Libellé transmis pour évaluation : Radiographie du bassin selon 2 incidences

Classement CCAM : 14.01.02 *Code :* NAQK007

Date de l'avis : 30 septembre 2009

Principales indications de la radiographie du bassin 2 incidences en traumatologie

Les radiographies du bassin 2 incidences sont indiquées en cas de :

- Traumatisme des parties molles avec suspicion de corps étranger : la radiographie du bassin est indiquée (F + P). Une échographie peut également être réalisée si le corps étranger est radio-transparent.

Les radiographies du bassin 2 incidences sont indiquées dans les cas particuliers de :

- Traumatisme non sévère de la ceinture pelvienne en fonction des résultats de la radiographie du bassin de face. Une TDM peut être également réalisée.
- Guidage per-opératoire de patients avec traumatisme pelvien : par exemple, la radiographie du bassin centrée sur le sacrum selon les incidences *Inlet* et *Outlet* est indiquée. Une TDM peut être également réalisée.

Les radiographies du bassin 2 incidences ne sont pas indiquées en cas de :

- Traumatisme du coccyx. Aucune imagerie n'est indiquée.

AVIS DE LA HAUTE AUTORITÉ DE SANTÉ

Libellé transmis pour évaluation : Radiographie du bassin selon 3 incidences

Classement CCAM : 14.01.02 *Code :* NAQK023

Date de l'avis : 30 septembre 2009

Principales indications de la radiographie du bassin 3 incidences en traumatologie

Les radiographies du bassin 3 incidences sont indiquées dans les cas particuliers de :

- Traumatisme non sévère de la ceinture pelvienne : en fonction des résultats de la radiographie du bassin de face. Une TDM peut être également réalisée ;
- Traumatisme non sévère du sacrum : radiographie du bassin de face en association à une radiographie centrée sur le sacrum F+P. Une TDM peut également être réalisée ;
- Guidage per-opératoire de patients avec traumatisme pelvien. Une TDM peut également être réalisée.

Les radiographies du bassin 3 incidences ne sont pas indiquées en cas de :

- Traumatisme du coccyx. Aucune imagerie n'est indiquée.

AVIS DE LA HAUTE AUTORITÉ DE SANTÉ

Libellé transmis pour évaluation : Radiographie du thorax

Classement CCAM : 06.01.03 *Code :* ZBQK002

Date de l'avis : 30 septembre 2009

Principales indications de la radiographie du thorax en traumatologie

La radiographie du thorax est indiquée en cas de :

- Traumatisme sévère en association à la radiographie du bassin et à l'échographie abdominale. Chez certains patients stables et en fonction de l'avis du médecin, cette triade d'imagerie peut être substituée par la TDM corps entier en première intention ;
- Fracture isolée du sternum en association à une radiographie du sternum.

La radiographie du thorax est indiquée dans le cas particulier de :

- Traumatisme modéré du thorax : en fonction des signes cliniques d'appel. Une TDM thoracique peut être réalisée en fonction des signes d'appel ;
- Traumatisme mineur du thorax avec douleur thoracique persistante : en cas de suspicion d'épanchement pleural. Il n'y a pas de technique alternative d'imagerie.